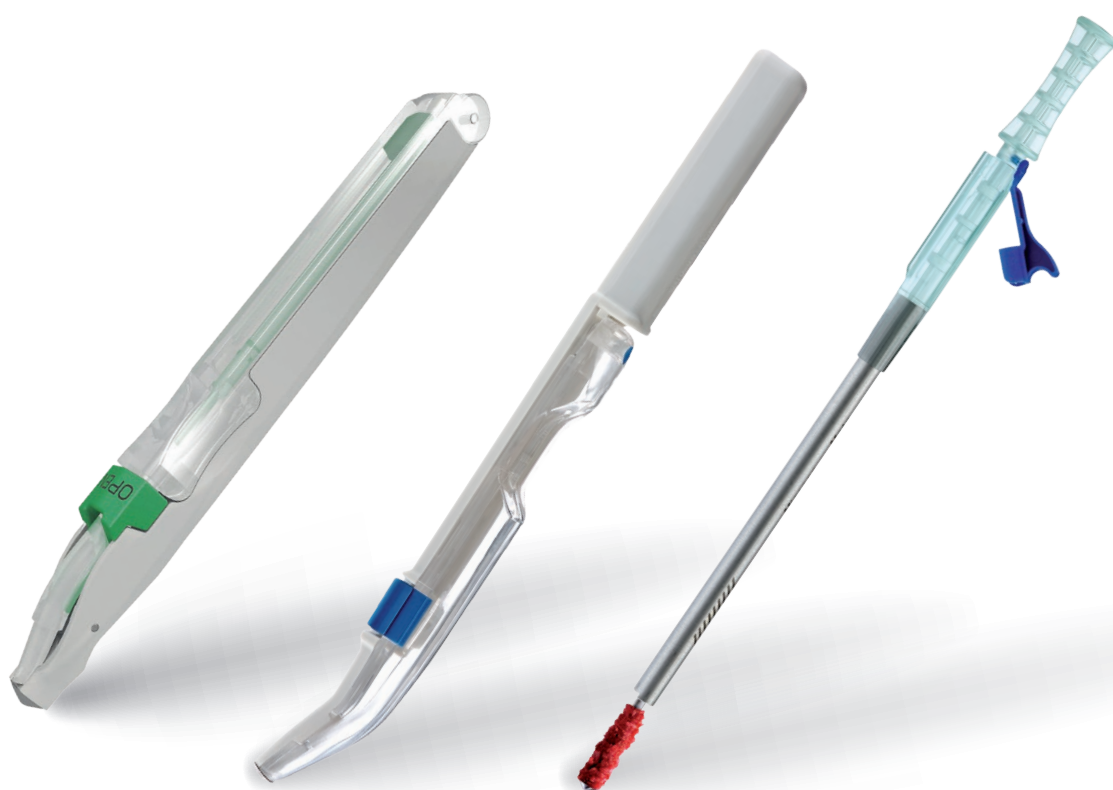


М Е Т А



# МІНІМАЛЬНО-ІНВАЗИВНИЙ ЗАБІР АУТОЛОГІЧНОЇ КІСТКОВОЇ СТРУЖКИ



# АУТОЛОГІЧНИЙ КОРТИКАЛЬНИЙ КІСТКОВИЙ ГРАФТ В РЕГЕНЕРАТИВНІЙ ТЕРАПІЇ: ПОПЕРЕДНІ ГІСТОЛОГІЧНІ ДАНІ

**Ugo Consolo, Vittorio Ferri,\* Ferdinando D'Avenia,\*\* Davide Zaffe\*\*\***

Керівник стоматологічної клініки - Університет Модени та Реджо-Емілія

\*Приватна практика, Модена, Італія

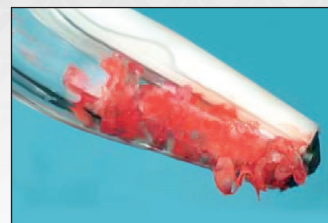\*\*Приватна практика, Модена, Італія

\*\*\*Кафедра анатомії та гістології Університету Модени та Реджо-Емілія

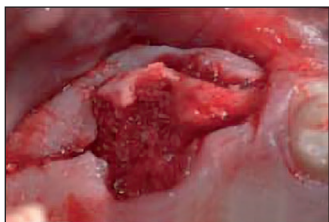
## ВСТУП

Аутологічна кістка вважається найкращим графтом в регенеративній терапії. Такі внутрішньоротові інструменти для забору кістки, як Micros та Safescraper® дозволяють отримати значну кількість кортикальної кістки з мінімальною післяопераційною травмою.

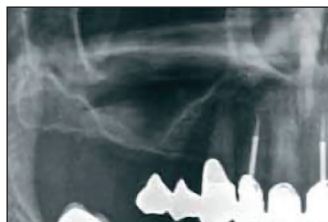**Мета:** Автори роботи презентують попередні гістологічні дослідження аугментації альвеолярного гребеня з НКР перед імплантацією, синус ліфтингом (СЛ) та техніками збереження кістки в післяекстракційних ділянках (ПЕД) без застосування мембран, використовуючи лише 100% аутологічний кістковий кортикальний графт, забраний внутрішньоротово.



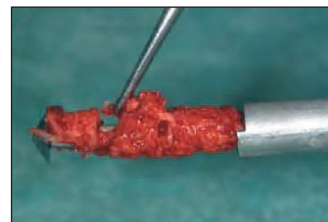
Характерна завивиста форма кортикальної кісткової стружки, забраної за допомогою інструменту Safescraper®.



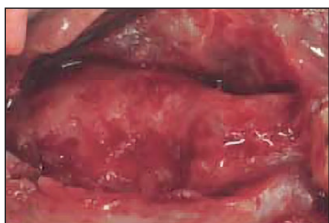ПЕД. Розміщення кісткової стружки, забраної з оточуючої ділянки за допомогою Micros в післяопераційну лунку.



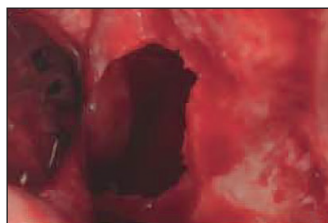
СЛ. ОПГ. Дефіцит субантральної кісткової пропозиції.



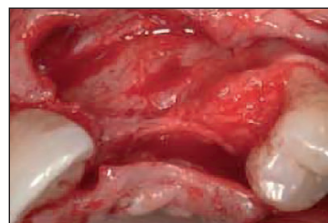Кортикальна кістка, забрана за допомогою інструменту Micros, ідеального для лімітованих донорських ділянок.



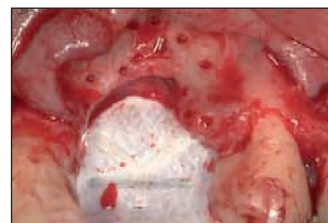ПЕД. Повне загоєння кісткової тканини через 3 місяці.



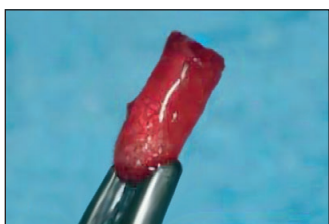
СЛ. Субантральне вікно після підняття мембрани синусу.



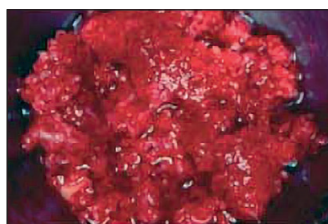НКР. Значна горизонтальна та вертикальна втрата кістки.



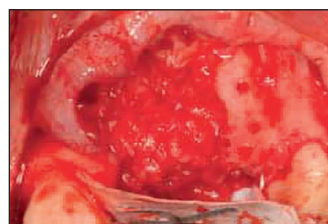
Палатинальна стабілізація e-PTFE мембрани і кортикальна перфорація аугментаційної ділянки.



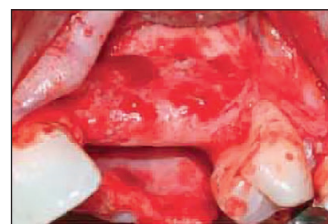ПЕД. Біопсія з ПЕД за допомогою трепана, діаметр якого відповідає встановленому імплантату.



СЛ. Велика кількість кортикальної кісткової тканини забраної за допомогою Safescraper® з поверхні вилицевого паростка верхньощелепної кістки.



НКР. Заповнення дефекту кістковою тканиною забраною за допомогою Safescraper®.



НКР. Другий етап операції через 9 місяців. Новоутворена кісткова тканина перед біопсією.

## МАТЕРІАЛИ ТА МЕТОДИ

У 14 пацієнтів: 6 чоловіків, 8 жінок (віком між 27 і 63 років) здійснено аугментацію з використанням аутологічної кортикальної кістки за допомогою таких видів операції: 4 СЛ, 5 НКР з нерезорбуючими e-PTFE мембранами та 5 ПЕД.

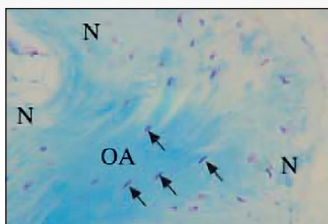
Для забору аутологічної кортикальної кістки з хірургічних внутрішньоротових ділянок (зовнішня коса лінія нижньої щелепи, піднебінний звід, вилицевий паросток верхньої щелепної кістки), використовувався спеціальний ручний кістковий шкребок (Micros i Safescraper® – META, Реджо-Емілія, Італія) обладнаний внутрішнім контейнером для збору. Донорська ділянка обиралася таким чином, щоб мінімізувати післяопераційний дискомфорт у пацієнта.

## РЕЗУЛЬТАТИ ДОСЛІДЖЕННЯ


Через 3 місяці в біопсіях ПЕД майже вся аугментована тканина була представлена новоутвореною кісткою. Позитивні до ТРКФ остеокласти були дефіцитними або відсутніми. Аугментовану кортикальну кістку можна було легко відрізнити від новоформованої кістки і остеоцитів, хоча у більше ніж одного пацієнта живі остеоцити були виявлені і в фрагментах імплантованої аутологічної кістки.

У 5-місячних біопсіях СЛ та 9-місячних біопсіях НКР імплантована кортикальна кістка чітко відрізнялася від новоутвореної кістки, від якої її відокремлювали реверсивні лінії. Навіть через 9 місяців після імплантації в деяких біопсіях аугментована кістка містила живі кісткові клітини, які займали багато її лакун. Через 9 місяців після неминучої резорбції аугментованої кістки не було помітно ерозивної активності новоутвореної кістки та аугментованої тканини. Всі ділянки дефекту ідеально загоїлися, а імплантаційна аугментаційна терапія була успішно завершена відповідно до критеріїв Альбрехтссона.


Під час другого етапу операції, взято біопсію регенованих тканин, використовуючи для цього трепан, діаметр якого відповідав діаметру встановленого імплантату. Зразки були взяті через 3 місяці з ПЕД, через 9 місяців з ділянок НКР та через 5 місяців з ділянок СЛ. Біопсії зберігалися у 4% розчині параформальдегіду у фосфатному буфері рН7.2, поміщені в ПММА. Товсті зрізи (150 мкм), отримані за допомогою діамантового мікротома, мікрорадіографували за допомогою обладнання Italtstructures. Тонкі зрізи (5 мкм) були отримані за допомогою мікротома Autocut Jung, забарвлені синім толуїдином, триколірним забарвленням по Гоморі або оброблені гістохімічно для оцінки лужної фосфатази (ALP) і стійкої до тартрату кислоти фосфатази (TRAP).



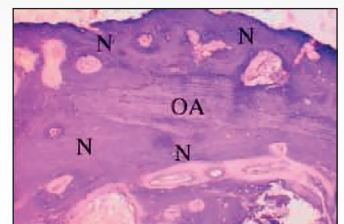
3-місячна біопсія ПЕД. Живі кісткові клітини (чорна стрілка) присутні не тільки в новоутвореній кістці, а і в аугментованій аутологічній кістці. Забарвлення з використанням синього толуїдину.



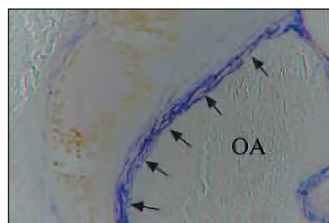
3-місячна біопсія ПЕД. Аугментована кортикальна кістка (OA) оточена новоутвореною кісткою (N). Поляризоване оптичне зображення дозволяє нам легше відрізнити центральну ламінарну ділянку (аугментовану кістку) від периферичної ділянки з її переплетеними волокнами (новоутворена кістка).



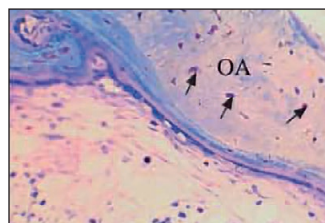
9-місячна біопсія НКР. Аугментована кортикальна кістка (OA) оточена новоутвореною кісткою (N). Поляризоване оптичне зображення дозволяє нам легше відрізнити центральну ламінарну ділянку (аугментовану кістку) від периферичної ділянки з її переплетеними волокнами (новоутворена кістка).



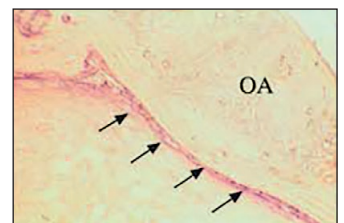
9-місячна біопсія НКР. Відсутність ТРКФ - позитивності підкреслює відсутність ерозії новоутвореної кістки (N) та аугментованої тканини (OA).



3-місячна біопсія ПЕД. Лужна фосфатаза демонструє активні остеобласти (чорна стрілка) на кортикальному графті.



9-місячна біопсія НКР. Через 9 місяців після аугментації неформативні дії все ще присутні, навіть якщо не поширені. Забарвлення з використанням синього толуїдину.



9-місячна біопсія НКР. Остеобласти, позитивні до лужної фосфатази, з'єднують нову кістку з вже існуючою тканиною.

## ВИСНОВКИ

Аутологічна кортикальна кістка, забрана за допомогою ручного інструменту, має ідеальну для аугментації структуру, характерну завивисту форму та збережену життєздатність клітин. Кортикальна кістка, що застосовується в процедурах аугментації альвеолярного гребеня, демонструє чудову інтеграцію та обмежену резорбційну активність: через 9 місяців присутня початкова ремоделююча активність. Фрагменти кортикальної кістки, забрані за допомогою інструментів Micros

і Safescraper®, виявилися відмінним аугментаційним матеріалом для лікування післяекстракційних ділянок (ПЕС), НКР та синус ліфтингу (СЛ), на відміну від губчастої кістки, яка при аугментації резорбується дуже швидко і тому вимагає подальшого втручання або додавання кістковозамінного матеріалу з повільною резорбцією.

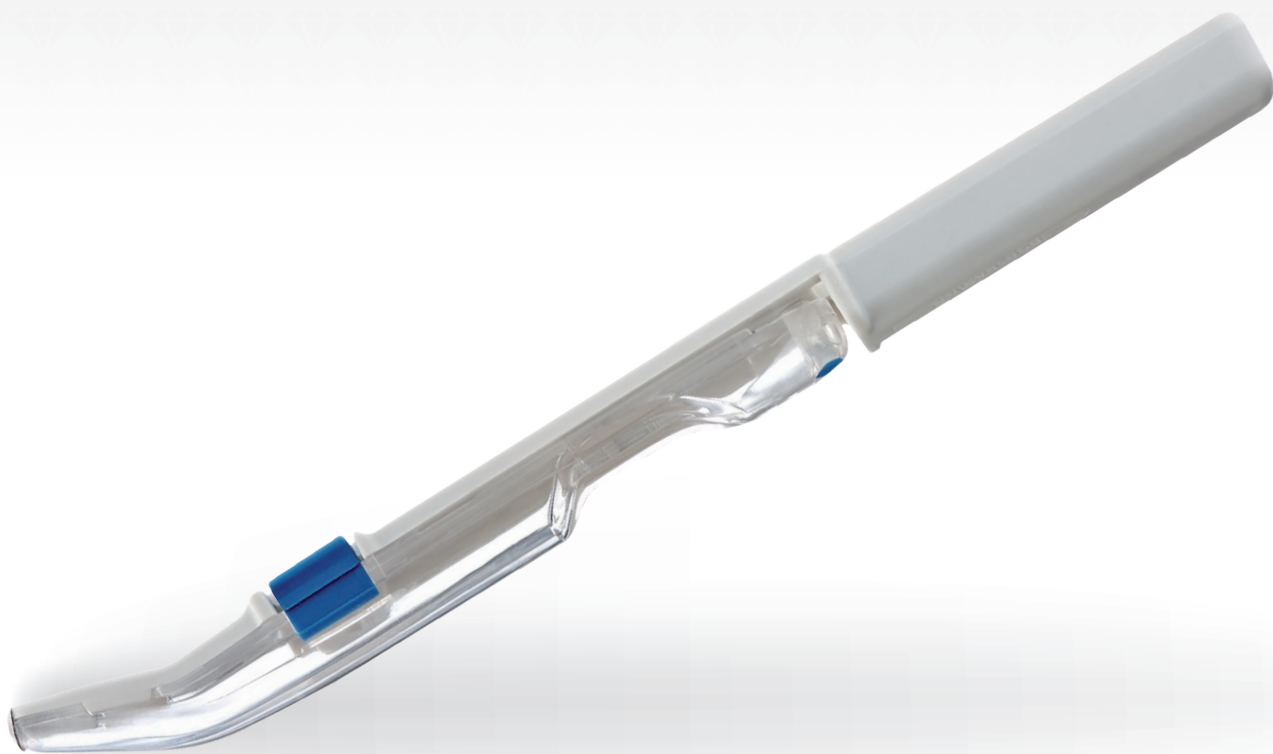# SAFESCRAPER TWIST

**Золотий  
стандарт  
інтраорального  
забору кістки**

Safescraper® TWIST дозволяє легко отримати аутологічну кісткову стружку для імплантації в будь-якому типі дефекту за допомогою мінімально-інвазивної техніки.

Простий у використанні, Safescraper® TWIST дозволяє за будь-яких умов здійснити забір необхідного об'єму аутологічної кісткової стружки для аугментації як невеликих, так і значних дефектів.

Унікальне лезо дозволяє виконати забір кістки в такий спосіб, щоб максимально зберегти життєздатність клітин, що є особливо важливим фактором процесу інтеграції кісткового матеріалу. Забрана за допомогою Safescraper® кістка є готовою для розміщення в місце дефекту, або ж вона може тимчасово зберігатися в асептичних умовах у прозорому контейнері.



### Простота

Готовий до використання  
Одноразовий інструмент,  
постачається у стерильній  
блістерній упаковці.

### Мінімальна інвазивність

Техніка ручного забору кістки  
є нетравматичною і добре  
переноситься пацієнтом.

### Зручність

Можна здійснювати забір  
кортикальної кістки з будь-якої  
внутрішньоротової ділянки, в т.ч.  
біля самого дефекта.

### Універсальність

Оптимальний інструмент, як для  
великих, так і незначних процедур  
забору. Увігнутий наконечник  
робить можливим доступ до всіх  
внутрішньоротових ділянок.

### Висока життєздатність клітин

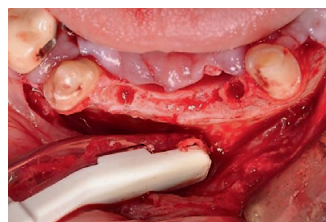
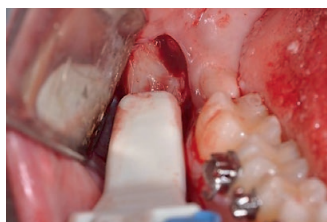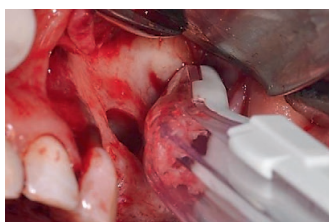Техніка ручного забору зберігає клітинний компонент графту.  
Кортикальна стружка, отримана за допомогою Safescraper®  
TWIST, містить живі та добре збережені кісткові клітини, зокрема  
остеоцити (середня життєздатність 45-72%), остеокласти і  
остеобласти.

### Відмінна морфологія

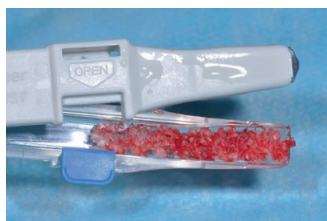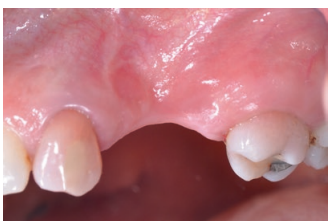Кортикальна стружка, отримана за допомогою Safescraper® TWIST  
має продовгувату та завивисту форму, довжиною  
1.3 мм і товщиною 150-250 мк.

### Переваги одноразового напівокруглого леза


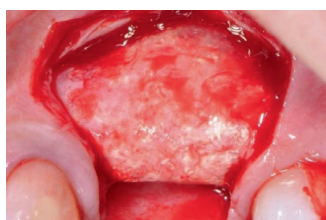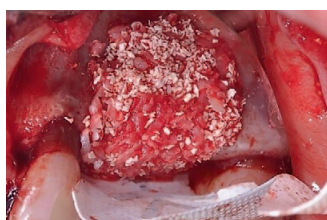
- Максимальна ефективність різання
- Швидкість процедури
- Оптимальний розмір та товщина кортикальної стружки
- Відмінний контроль під час процедури забору
- Ефективність на будь-якому типі поверхні (пласкій, увігнутий, опуклий)
- Відсутність ризику забруднення аугментаційного матеріалу
- Ріжучий діапазон 160°.



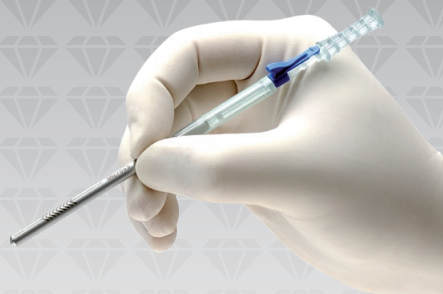**Донорські ділянки  
забору аутологічної  
кісткової стружки**



Вертикальна аугментація  
гребеня з використанням  
cerabone® 0.5-1.0 мм  
та аутологічної кісткової  
стружки.  
Віктор Каленчук,  
Каленчук Клінік™, Україна.



# MICROSS



## Ручна процедура забору кісткової стружки

Досвід, отриманий META при розробці системи забору кісткової стружки типу Safescraper®, дозволив розробити інструмент Micross: знаряддя одноразового використання для мінімально-інвазивного ручного забору кортикальної кісткової стружки. Відмінна продуктивність різання, завдяки ексклюзивному дизайну мікролеза Micross дозволяє легко здійснювати забір аутологічної кісткової стружки в особливо вузьких та важкодоступних ділянках кісткового дефекту. Техніка ручного забору гарантує максимальне збереження життєздатності клітин кортикальної кісткової тканини, що є особливо важливим фактором процесу інтеграції аугментаційного матеріалу.

## Єдиний інструмент для тунельної техніки забору кістки

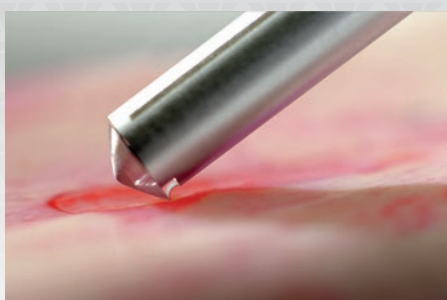
Micross — єдиний інструмент для забору кісткової стружки тунельною хірургічною технікою, що мінімізує післяопераційну травму і дискомфорт. Завдяки зовнішньому діаметру робочої частини 5 мм та особливій формі інструмента ним можна працювати на поверхні кістки у вузькому м'якотканинному тунелі.

## Клінічне застосування

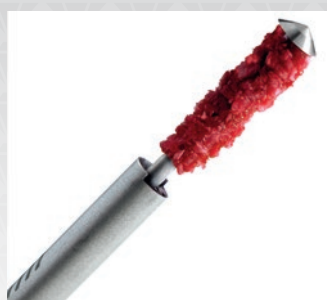За допомогою Micross можна здійснити забір необхідної кількості кісткової тканини для лікування незначних пародонтальних і періімплантних дефектів, що дозволяє зменшити або уникнути використання кісткових замінників.



За допомогою Micros кісткова тканина збирається безпосередньо в циліндричний контейнер інструменту разом з кров'яним згустком і зберігає відмінну біологічну пластичність. Об'ємний ефект, обумовлений фігурною морфологією отриманої кісткової стружки, дозволяє використати невелику кількість забраного матеріалу для заповнення дефекту і тим самим мінімізує травмування пацієнта.



Ємність контейнеру 0.25 мл

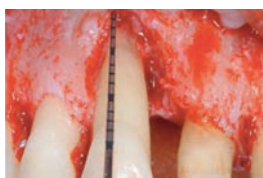

### Переваги одноразового напівокруглого леза Micros

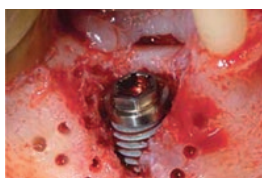- Максимальна ефективність різання
- Оптимальні для інтеграції графту розмір і товщина кортикальної кісткової стружки
- Уникнення травми м'яких тканин при тунельній техніці застосування
- Ефективність на будь-якій кістковій поверхні (гладкій, увігнутій, опуклій)
- Відсутність ризику забруднення аугментаційного матеріалу



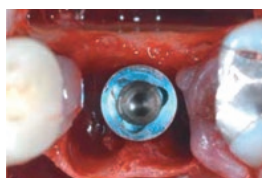
Пародонтальний дефект



Периімплантний дефект

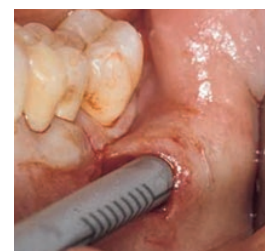
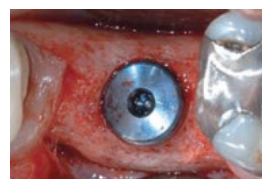
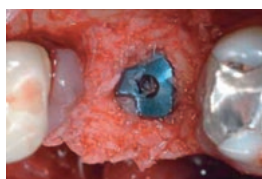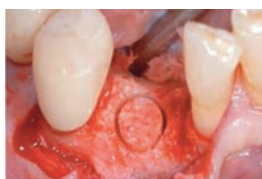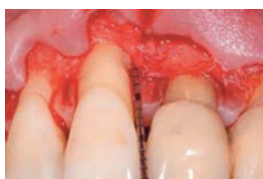Післяекстракційний дефект



**Єдиний інструмент для забору кістки тунельною технікою**

Клінічна робота  
Ф. Д'Авенія, Італія



# SMARTSCRAPER

## Два в одному: від забору до аугментації

**Smartscraper** - нове покоління інструментів для інтраорального забору кістки. Smartscraper поєднує в одному інструменті лезо для забору кісткової стружки та шприц для негайного перенесення цієї стружки в місце дефекту.

## Переваги Smartscraper

### Унікальний

Маленький розмір катетера-контейнера (3 мм) дозволяє донести частинки кісткового матеріалу в дефекти з обмеженим доступом, в тому числі і при транскрестальному синус-ліфтингу.

### Універсальний

Один інструмент містить в собі лезо для забору кісткової стружки та катетер-шприц для перенесення цієї стружки в місце дефекту.

### Функціональний

Подвійна функція інструменту скорочує тривалість оперативного втручання.

### Мінімально-інвазивний

Техніка ручного забору кісткової стружки є малотравматичною та добре переноситься пацієнтом.

### Адаптивний


Дозволяє робити забір кортикальної кісткової стружки з усіх внутрішньоротових ділянок, в т.ч. безпосередньо з місця дефекту.

### Економічний

Дозволяє дозовано виконувати забір суто необхідної кількості кісткової стружки.

### Готовий до використання

Одноразовий інструмент постачається у стерильній блистерній упаковці. При цілісності упаковки стерильність з гарантовано зберігається протягом 3-х років.






META



Інструмент відкривається за допомогою простого руху. Катетер-шприц, в який збирається кісткова стружка, полегшує розміщення графту у важкодоступних ділянках і оптимізує хірургічну процедуру.



# SAFESCRAPER

## TWIST *curve*

# VOLUMIZER

### Додатковий обсяг матеріалу

Розроблений на основі багаторічного досвіду використання лінійки продуктів SAFESCRAPER.

TWIST VOLUMIZER пропонує незмінну ефективність з можливістю отримання більшого об'єму кісткової стружки.


Забезпечує швидкий і малотравматичний забір аутологічної кортикальної кісткової стружки.

Якість зібраної кістки впливає на збереження великої кількості життєздатних остеоцитів.

Сприяє неоваскуляризації, кістковій регенерації та інтеграції графту.

Кісткова стружка збирається разом з кров'яним згустком і готовою до використання.

Лезо з подвійними пазами має активнішу поверхню для забору кісткової стружки.





- Ґрунтується на найновіших технологіях сучасної стоматологічної практики
- Ергономічний вигнутий дизайн полегшує роботу хірурга
- Легкість використання зменшує дискомфорт пацієнта
- Різучий діапазон 160°
- Продуктивний на будь-якому типі поверхні (гласкій, увігнутий, опуклій)
- Ефективний як для малих, так і для великих кісткових дефектів
- Для одноразового вжитку, постачається у стерильній блістерній упаковці.



**МЕТА — італійська компанія-виробник одноразових інструментів для отримання аутологічного кісткового аугментаційного матеріалу.**

- МІНІМАЛЬНО-ІНВАЗИВНИЙ ЗАБІР АУТОЛОГІЧНОЇ КІСТКОВОЇ СТРУЖКИ
- ТРИ МОДИФІКАЦІЇ ІНСТРУМЕНТУ ДЛЯ ЗАБОРУ МАТЕРІАЛУ З БУДЬ-ЯКОЇ ВНУТРІШНЬОРОВОЇ ДІЛЯНКИ
- УНІКАЛЬНЕ ЛЕЗО ДЛЯ МАКСИМАЛЬНОГО ЗБЕРЕЖЕННЯ ЖИТТЄЗДАТНОСТІ КЛІТИН



**МЕТА**

---

CGM spa  
DIVISIONE MEDICALE  
META  
VIA E. VILLA 7 42124  
REGGIO EMILIA ITALY  
TEL. +39 0522 502311  
FAX. +39 0522 502333

[www.metahosp.com](http://www.metahosp.com)



Ексклюзивний дилер в Україні

---

ІМПЛАНТИСС ІНСТИТУТ  
м. Чернівці  
вул. Руська 245  
тел./моб.: +38 099 400 32 44  
+38 098 000 32 44  
info@implantiss.com

м. Київ  
вул. Є. Коновальця, 44А  
тел./моб.: +38 073 400 32 44  
hub@implantiss.com

[www.implantiss.com](http://www.implantiss.com)

Дилер

---

м. Одеса,  
вул. Фонтанська дорога, 11,  
офіс 208  
тел. +38 096 000 32 44